

Pokyny pro pacienty s obrnou lícního nervu

Lícni nerv

Lícni nerv (nervus facialis) ovládá mimické svaly obličeje. Zároveň přináší informace z předních 2/3 jazyka, oblasti ušního boltce a zevního zvukovodu. Ovládá slznou a podčelistní slinnou žlázu. Stejně jako ostatní hlavové nervy je párový, pravý a levý.

Projevy postižení

Z výše popsané anatomie vyplývají také příznaky jeho poškození. Nejnápadnější je porucha mimiky poloviny obličeje – asymetrické krčení čela, nelze dovést oko, našpulit ústa a zapískat, nafouknout tváře, vycenit zuby, povislým koutkem úst může vytékat tekutina při pití, u těžšího postižení vážne výslovnost. Podle místa postižení se k příznakům přidává porucha tvorby slz (suché oko nebo naopak nadměrné slzení), porucha produkce slin, změna vnímání chuti ev. citlivost na zvuky nebo „dvojitě slyšení“ (v každém uchu jiná výška tónu). Někdy obrně předchází bolest za uchem nebo v oblasti zevního zvukovodu, ev. bolest hlavy.

Příčiny, vyšetření, léčba

Příčiny mohou být různé. Dříve se předpokládalo výhradně postižení z prochlazení /Bellova obrna „e frigore“/, dnes se nejčastěji diagnostikuje postižení virové a bakteriální, výjimečně autoimunitní, cévní, metabolické, poúrazové nebo nádorové. Obrna lícního nervu o něco častěji postihuje ženy než muže, nevyhýbá se ale ani dětem, kde je často projevem neuroboreliózy.

K upřesnění příčiny se během hospitalizace provádí vyšetření mozkomíšního moku, který se získává při lumbální punkci. Té předchází CT vyšetření nebo magnetická rezonance hlavy. Podle výsledku vyšetření moku může lékař cíleně zahájit léčbu – antibiotiky nebo antivirotyky. Někdy se ještě doplňuje vyšetření ORL lékařem /specialistou pro ušní, nosní a krční nemoci/.

Nedílnou součástí léčby při obrně lícního nervu je fyzioterapie, jejímž cílem je napomáhat při obnově funkce mimických svalů, snažit se zabránit vzniku nežádoucích souhybů a v neposlední řadě podpora pacienta během procesu uzdravování. Ten může trvat několik týdnů, ale i měsíců, v nejtěžších případech se mimika zcela neupraví. Ve vybraných případech je pro upřesnění míry poškození nervu a pro stanovení prognózy vhodné provést elektromyografické vyšetření /EMG/.

Částečná či úplná obrna lícního nervu může vzniknout také jako pooperační komplikace /nejčastěji na oddělení neurochirurgie a ORL/. V takovém případě velmi záleží na individuální míře anatomického poškození nervu v průběhu operace a schopnosti jeho regenerace. Pacient však dodržuje režimová opatření tak, jak bude níže uvedeno. Ke spontánní regeneraci lícního nervu po jeho rekonstrukci dochází v řádu měsíců, a proto je vhodná následná ambulantní fyzioterapeutická péče. V první řadě je však důležité, aby se zahojila primární operační rána. Po operaci lícního nervu by se měl pacient vyvarovat působení většího manuálního tlaku v oblasti dolní čelisti a pod ušním boltcem na postižené straně. Po stanovení

diagnózy a dovyšetření je vhodné dodržovat určitá režimová opatření a následně kontaktovat fyzioterapeuta.

Režimová opatření:

- důležitá je ochrana postižené tváře před prochlazením – zakrytím šálou, šátkem, kuklou, podle situace a ročního období. K ochraně před průvanem v době hospitalizace stačí složený ručník.
- nelze-li dovírat oko, je nutné aplikovat několikrát denně oční kapky, na noc oční mast a oko zakrývat vrstvou gázových čtverců a přelepením
- při mluvení si pacient lehce přidržuje zdravou stranu v oblasti úst, aby se minimalizovala asymetrie přetažením na silnější polovinu obličeje, snaží se vyvarovat dlouhých hovorů, v dnešní době hlavně telefonických
- pokud lze, omezuje pacient mimiku. Pacienti s výraznou mimikou již v předchorobí jsou více ohroženi nežádoucími souhyby v obličeji
- čtení, sledování televize a práci na počítači je vhodné omezovat, opět s ohledem na konkrétního pacienta a stupeň postižení oka
- preference jednoho či druhého boku při spánku je sporná, zásadní je, aby se pacient dostatečně vyspal, optimálně boky střídal. Pouze pokud je v oblasti postižené poloviny obličeje otok, je vhodnější spát na opačném boku

Fyzioterapie během hospitalizace

Vyžaduje-li léčba hospitalizaci, věnuje se fyzioterapeut pacientovi denně, o víkendu může být terapie redukována na jeden den. V akutním stadiu rozvoje parézy se hybnost během prvního týdne může ještě zhoršovat, je potřeba s tím počítat a neznepokojoval se! Péče v akutní fázi zahrnuje:

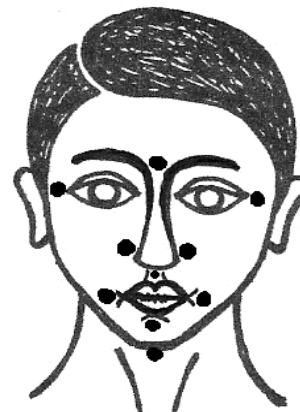
- vyšetření – hodnocení symetrie obličeje v klidu a při mluvení, stanovení stupně aktivity jednotlivých mimických svalů pohledem a pohmatem
- nácvik relaxace mimických i žvýkacích svalů
- jemnou masáž obličeje - uvolňující přetíženou zdravou a tonizující postiženou stranu
- manuální vibrační stimulaci jednotlivých mimických svalů a nácvik izolovaného pohybu
- zácvik do autoterapie – nácvik aktivního cvičení mimických svalů s kontrolou v zrcadle
- ev. prvky dalších terapeutických konceptů – Vojtovu reflexní lokomoci, stimulaci bodů dle Moralese, kineziotaping atd.

Autoterapie:

- automasáž postižené strany obličeje, směrem od brady nahoru
- lehké „poštípnutí“ celé postižené strany obličeje, zejména v oblasti úst
- lze použít i přikládání vibračních přístrojů – jemné vibrace
- cvičení před zrcadlem představa pohybu nebo velmi jemně „náznak“ pohybu: zvedání obočí/ mračení se/ špulení pusy/ úsměv/ semknutí rtů/nafouknutí obou tváří – možno s přidržením rtů na postižené straně

- stimulace tlakových bodů podle Moralese
 - o body jsou znázorněné na obrázku černou tečkou:
 - ve střední linii = mezi očima/pod nosem/ pod spodním rtem a zespodu pod bradou;
 - na stranách = zevní hrana oční štěrbin, vedle chřípí nosu, vedle koutku úst.

stimulace tlakem prstu po dobu cca 20s pro každý bod



Fyzioterapie ambulantní

Následná ambulantní péče /ideálně v místě bydliště/ závisí na možnostech a zvyklostech konkrétního pracoviště, kromě výše uvedeného se u poúrazových, pooperačních nebo dlouhodobě nepříznivě se vyvíjejících stavů provádí šetrná elektrostimulace. Podle klinických zkušeností se jako podpůrná terapie osvědčuje i akupunktura, kterou provádí speciálně vyškolený lékař a není hrazena zdravotními pojišťovnami.

Indikace dříve rutinně prováděných tepelných procedur má svá omezení:

- neprovádí se v akutní fázi, kdy je teprve zjišťována příčina obrny
- prokáže-li se zánětlivé /herpetické, bakteriální/ postižení, není vhodné tepelné procedury provádět v době terapie antivirotiky či antibiotiky a ještě další 3 měsíce poté
- neprovádí se, pokud teplo provokuje bolest
- aplikace tepla je vhodná u chronických stavů, u počínajících nebo již vytvořených kontraktur /zkrácení/ mimických svalů

Tipy pro provádění tepelných procedur:

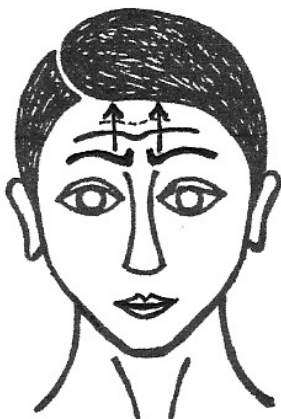
- nahřívání postižené strany obličeje opakovaným přikládáním napařených bavlněných plen, překrytých další suchou tkaninou. Pleny se mění po 3 minutách celkem 20-25minut.
- suché teplo z tzv. instantních kompresů, kde se buď teplo získává ze speciálních látek chemickou reakcí jako skupenské teplo tuhnutí nebo se používají sáčky naplněné speciálními gely, které se nahřívají ve vodě. Mezi sáček a pokožku se vkládá bavlněná látka, zevnějšku se sáček kryje obvykle froté ručníkem, doba aplikace je 20-25minut.
- plátěné sáčky naplněné jinými, méně teplotravnými materiály (pohanka, obilné slupky, luštěniny), které se nahřívají při nízkém výkonu v mikrovlnné troubě, doba aplikace 20-25minut.

Přejeme Vám brzké uzdravení,


Váš tým fyzioterapeutů.

Příklady aktivního cvičení mimických svalů


provádět nejlépe až po konzultaci s fyzioterapeutem!




Krčeni čela – bez pohybu úst




Svrašťování obočí – opět bez pohybu úst



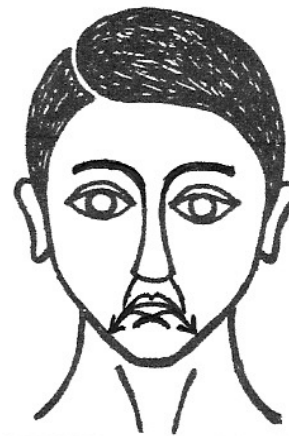
Zavírání očí – pozor, aby se nezvedal ústní koutek vzhůru




Vytahování ústních koutků šikmo vzhůru – bez přivírání očí



Tažení ústních koutků do stran – je to pohyb v malém rozsahu



Stahování ústních koutků šikmo dolů – při pohybu se může zapojit kožní sval na krku



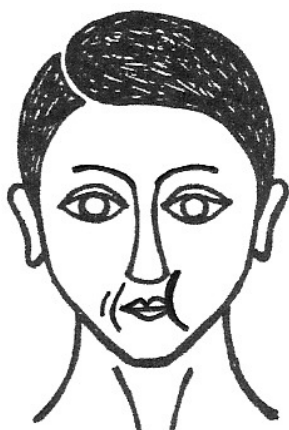Stahování dolního rtu dolů nebo cenění dolních zubů



Vysunutí dolního rtu nahoru nebo nadzvedávání horního rtu dolním




Špulení úst – pozor, aby se současně nezavíralo oko




Nafukování zdravé tváře nebo přefukování vzduchu z jedné tváře do druhé



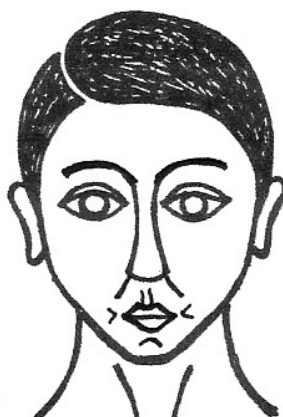
Vtahování rtů mezi zuby



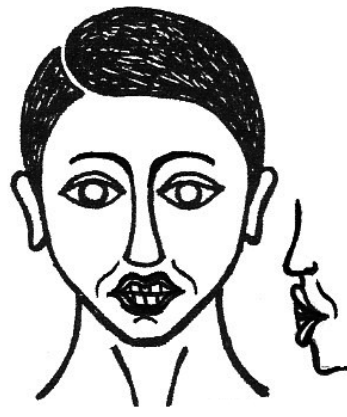Přetahování horního rtu přes dolní




Přetahování dolního rtu přes horní



„malá pusinka“ – přibližování ústních koutků k sobě bez špulení



„kapr“ – vysunování pootevřených rtů dopředu



Pískání nebo pokus o pískání – pozor na zavírání oka. Vyslovování dlouhých samohlásek /á, é, í, ó, ú/ a retnic /b, p, m/



Cenění zubů

Vypracoval: Kolektiv fyzioterapeutek Kliniky rehabilitace a tělovýchovného lékařství 2.LF UK a FN Motol ve spolupráci s Neurologickou klinikou 2.LF UK a FN Motol; obrazová dokumentace: David Stránský

Datum vydání: 04/2019